Beiträge

zur

Kenntnis der Eimer'schen Organe in der Schnauze von Säugern.

Inaugural-Dissertation

zur

Erlangung der Doktorwürde

einer

hohen naturwissenschaftlichen Fakultät

der

Eberhard-Karls-Universität zu Tübingen

vorgelegt von

Georg Huss

aus Schwabach (Bayern).

Mit einer lithographischen Tafel.

ACAD
LUGD.BAT.
BIBL.

Leipzig

Wilhelm Engelmann

1897.

Von der Fakultät angenommen am 10. Februar 1897.

(Separat-Abdruck aus: »Zeitschrift für wissensch. Zoologie«. LXIII. Bd. 1. Heft.)

Seiner Excellenz

Herrn Grafen von Lerchenfeld,

königl. Generallieutenant und Generaladjutant,
Ritter hoher Orden etc.

in tiefster Verehrung gewidmet

vom Verfasser.

Digitized by the Internet Archive
in 2026

https://archive.org/details/IA41552309_0111

Den ersten Anstoß zu einer Reihe von Untersuchungen über Nerven in der allgemeinen Körperdecke hatte LANGERHANS gegeben durch die Auffindung verästelter Zellen in der Oberhaut des Menschen, die er für Nervenzellen erklärte; er glaubte, dass feine Nerven, aus der Lederhaut kommend, in diesen Zellen endigen. Die Nachuntersuchung zeigte, dass Nerven in reicher Menge in die Epidermis eintreten und dort mit Knöpfchen endigen; die meisten Forscher (EBERTH, PALADINO, EIMER, MOJSISOVICZ, MERKEL) konnten jedoch einen Zusammenhang dieser Nerven mit den LANGERHANS'schen Zellen nicht feststellen, andere (SERTOLI, KROHN) ließen die Frage offen.

Besonders interessante Nervenendigungen fand EIMER (8) in der Epidermis, die die Schnauze des Maulwurfs überzieht; sie sind in den Papillen gelegen, die von der Epidermis aus gegen die Cutis pufferförmig vorspringen; diesen inneren Vorsprüngen entsprechen außen kuppenartige Erhebungen der Epidermis, die auf der Oberfläche als feine Punkte wahrnehmbar sind. EIMER vergleicht diese Bildungen mit zwei abgestumpften Kegeln, die mit ihren oberen Enden auf einander sitzen und nannte den oberen derselben, zu dem die Nerven in engere Beziehung treten, Tastkegel. In der Achse eines solchen Organs liegt ein sanduhr- oder cylinderförmiger Raum, in dem die Nervenfasern in eigenthümlicher Anordnung verlaufen; im inneren Theile hat dieser Raum keine besondere Wandung, im äußeren (im Tastkegel) ist er von einem Epithelialrohr bekleidet, dessen Wand aus eingerollten spindelförmigen Zellen besteht, deren spitze Enden sich über einander lagern. Im inneren Theile ist der Raum mit einer strukturlosen Bindegewebsmasse erfüllt, den äußeren Theil, den Tastkegel, betrachtet EIMER als leere Röhre, die auf der Oberfläche der Papillenkuppe offen nach außen mündet; zuweilen erschien auch dieser Raum von einer strukturlosen Masse ausgefüllt. Der Tastkegel zeigte sich von Epithel bedeckt, das gewissermaßen den Deckel desselben bildet; zuweilen erschien der Deckel von einem kleinen Loche mit eingerissenen Rändern durchbohrt, als

ob seine Auflösung begonnen hätte. — Die durch Goldfärbung sichtbar gemachten Nerven verfolgte Eimer in den tieferen Cutislagen als dicke Stränge, die sich nach außen zu mehrfach in dünnere Bündel theilen; jedes Bündel dieser Art tritt in einen pufferartig vorspringenden Zapfen der Schleimschicht, die Nervenfasern verlieren hier plötzlich ihr Mark und steigen fast durch die ganze Epidermis empor, die meisten der Innenwand des sanduhrförmigen Tastraumes dicht anliegend, zwei oder drei andere in der Achse des letzteren; auf Querschnitten erscheinen jene Fasern auf einer Kreislinie um die im Mittelpunkte des Kreises stehenden drei letzteren angeordnet. Im eigentlichen Tastkegel befestigen sich die Nerven an den spindelförmigen Wandzellen, indem sie jeweils mit einer knopfförmigen Anschwellung in eine solche Zelle eindringen; so geht es bis unter die äußersten Lagen der Hornschicht; an den axialen Nervenfasern waren gleiche knopfartige Anschwellungen nicht erkennbar. Um die Säule strukturlosen Gewebes, welche die letzteren Fasern umfasst, scheint ein Nervenfaden sich spiralig herumzuwinden; mit voller Bestimmtheit konnte wohl Eimer dies spiralige Gebilde wegen der Schwierigkeit einer vollkommenen Goldimprägnirung nicht bestätigen.

Eine Nachuntersuchung von Mojsisovicz (20) stimmt Betreffs der Verzweigung der Cutisnerven und der Ausbreitung und Anordnung der Achsencylinder in den wesentlichen Punkten mit Eimer's Darstellung überein. Die »sanduhrförmigen Räume« dagegen erkannte er als solide Epithelcylinder, die sich aus »speciell modificirten Epithelzellen« aufbauen; sie sind von der Cutis und der übrigen Epidermis scharf abgegrenzt, doch in engem Zusammenhang mit letzterer. Auf Querschnitten durch die »sanduhrförmigen Gebilde« sah er nach Osmiumfärbung große, unregelmäßige, mehr oder weniger rundliche Zellen mit schönen runden Kernen und Nucleolen; nach oben zu erscheinen diese Zellen mehr abgeplattet und gehen schließlich, wie die umgebende Epidermis, in eine dicke Hornlage über. Die Lage der Nervenendknöpfchen hält Mojsisovicz für intercellulär, trotzdem die Knöpfchen häufig der Lage nach den Nucleolis entsprechen. Was die centralen Achsencylinder anlangt, so stimmt Mojsisovicz mit Eimer überein, kann jedoch die spiralig um dieselben verlaufende Nervenfaser nicht auffinden.

Ranvier (22), der in den achtziger Jahren die Maulwurfsschnauze untersuchte, entdeckte, dass an der Basis der Epidermiszapfen in der Cutis kleine Pacini'sche Körperchen liegen, und dass sich in der Tiefenlage der Epithelmasse, welche diese Papille bildet, fünf bis sechs runde Körperchen finden, über deren Bestimmung er sich nicht ausspricht. Er erkennt, dass die Nervenfasern im Centrum der Eimer'schen Organe Zickzacklinien bilden, die nach außen zu ausgesprochener werden und an deren Winkeln zunächst Verdickungen, weiter außen wahre gestielte Knöpfchen vorhanden sind. Die Randnervenfasern des Eimer'schen Organs verlaufen gestreckt; auch sie tragen Anschwellungen, die in einer Querlinie für alle Fasern liegen. Diese Anschwellungen ragen gegen die Mitte des Organs vor und sitzen weiter nach außen an einem Stiel.

Eigene Untersuchungen.

Wenn ich trotz dieser eingehenden Untersuchungen so bedeutender Forscher es unternehme, mich mit dem merkwürdigen Organ der Maulwurfsschnauze zu beschäftigen, so geschah es in Hinblick

auf die Meinungsverschiedenheiten, die sich bei der Vergleichung der bisherigen Darstellungen ergeben. Mit Hilfe der jetzt dem Untersucher zu Gebote stehenden vorzüglichen mikroskopischen Hilfsmittel und insbesondere unter Zuhilfenahme der erprobtesten Färbungsmethoden glaubte ich, mein Ziel erreichen zu können. Durch möglichst genaue Nachuntersuchung der von einander abweichenden Befunde konnte ich nach meinen erhaltenen Bildern die Wahrnehmung des einen oder anderen Forschers bestätigen; in einzelnen Punkten gewann ich nach reiflicher Überlegung auch eine besondere Ansicht. Vor Allem war ich bestrebt, die Epithelauskleidung der Eimer'schen »sanduhrförmigen Gebilde«, wie sie abweichend von Eimer zuerst Mojsisovicz beschrieben hat, näher zu studiren und ihre Beziehungen zu den Nerven einerseits und zu dem umliegenden Gewebe außerhalb der Eimer'schen Organe andererseits zu erkennen. Weiter war es von Wichtigkeit, den Zusammenhang von Nervenfaden und Nervenknöpfchen näher zu beleuchten und die Befestigungsstelle der letzteren an den Zellen oder im Zellkörper festzustellen. Im Anschluss daran beschäftigte ich mich mit der Frage nach einer etwaigen Wechselbeziehung zwischen Kernkörperchen der Epithelzellen und Nervenendknöpfchen, bezw. einer weiteren Verbindung des letzteren mit dem Kernkörperchen. Außerdem suchte ich die von Ranvier schon aufgefundenen in der Tiefenlage der Epithelmasse sitzenden fünf oder sechs kleinen, runden Körperchen zu erklären. Endlich machte ich mir zur Aufgabe, ähnliche Gebilde, wie sie als »Eimer'sche Organe« in der Maulwurfsschnauze jetzt bekannt sind, auch bei anderen mit diesem Thiere verwandten Arten aufzusuchen.

1) Epithelzellen im sanduhrförmigen Gebilde. Mojsisovicz wandte mit Vortheil zur Färbung der Eimer'schen Organe Überosmiumsäure an. Doch erreichte ich mit Hilfe der Goldimprägnation Färbungen, die mir jenes Mittel entbehrlich erscheinen ließen: es wurden dabei einerseits die Nerven zur Darstellung gebracht, andererseits auch Zellgrenzen, Kern und Kernkörperchen deutlich gefärbt. Ich bediente mich dabei der von Ranvier angegebenen Behandlungsweise.

Von frisch getödteten oder von nicht länger als vor fünf Stunden zum Tode gebrachten Maulwürfen wurden $^1/_2$ cm lange und 3 mm dicke Stücke der Schnauze in eine Mischung von acht Theilen 1%iger Goldchloridlösung und zwei Theilen 25%iger Ameisensäure, die vorher bis zum dreimaligen Aufwallen gekocht war, nach dem Erkalten derselben eingelegt, in die Dunkelkammer gebracht und zugleich kalt gestellt. Nach zweistündigem Einwirkenlassen dieser Mischung auf die Präparate wurden diese mittels Hornpincette vorerst zum

flüchtigen Abwaschen in destillirtes Wasser und dann in eine 20%ige Ameisensäure gebracht und 36—48 h dem Sonnenlichte ausgesetzt. Hier findet ein Reduktionsprocess statt, wodurch die Präparate, die in der Goldlösung einen gelben Ton angenommen hatten, nun eine dunkelviolette Färbung erhalten. Die Intensität der dunkelvioletten Färbung giebt zugleich den Maßstab für die Dauer der zeitlichen Einwirkung der Ameisensäure und des Sonnenlichtes an. Hierauf geschah die Härtung durch 96%igen und absoluten Alkohol, und zwar wurden zur Verhütung weiterer Reduktion die Stücke im Dunkeln gehalten. Bisweilen färbte ich die Goldpräparate im Schnitt mit Hämalaun (nach Paul Mayer) nach, wodurch ich schöne Bilder erhielt.

Wie ist nun die Gestalt und die Aneinanderlagerung dieser Epithelzellen im sanduhrförmigen Gebilde?

Mojsisovicz giebt nur im Allgemeinen an, dass diese Gebilde von großen, unregelmäßigen, mehr oder weniger rundlichen Zellen mit schönen, runden Kernen und Nucleolen ausgefüllt seien, die nach oben zu gegen die Basis des Eimer'schen Tastkegels mehr keilförmig abgeplattet sind und schließlich mit der das sanduhrförmige Gebilde umgebenden Epidermis in eine dicke Hornlage übergehen. Auf sehr dünnen Längsschnitten durch die sanduhrförmigen Gebilde kann man eine erstaunlich gleichmäßige Anordnung der Epithelzellen sehen. An der Basis des unteren Kegels liegen zu beiden Seiten des Centralachsencylinders je eine große Zelle mit einem großen, runden Kern (Fig. 1). So liegen Zelle über Zelle von gleicher Gestalt ihres Leibes bezw. Kernes bis ungefähr zur Höhe des Gebildes, wo Eimer den eigentlichen Tastkegel beginnen lässt. Hier treten nun ganz allmählich Veränderungen an den Zellen auf, indem diese mehr und mehr in der Höhe abgeplattet, dafür aber breiter werden. Man kann sich den Aufbau klar machen, wenn man annimmt, dass die Zellen von oben her einen gewissen Druck erfahren haben und so jede einzelne Zelle, dem Drucke ausweichend, mehr in die Breite gegangen ist und sich zwischen andere Zellen mit einem Theil ihres Protoplasmas hineingedrängt hat. Diese Veränderung der Zellen geht ganz allmählich vor sich, indem die Zellen auf beiden Seiten des Centralachsencylinders, Anfangs einander gegenüber liegend, mit ihren mehr ausgezogenen Enden sich jetzt über einander legen, später dann eine Zelle die ganze Breite des Tastkegels einnimmt und sich wie ein Keil zwischen zwei andere der gegenüber liegenden Seite hineingeschoben hat, wodurch endlich Zelle über Zelle zu liegen kommt. Dabei muss freilich ein Ausschnitt übrig bleiben, der den Centralachsencylindern den Weg frei lässt. Schiebt man die Finger der einen Hand zwischen die der anderen, so hat man, die

Finger mit den Zellen verglichen, ein Bild, wie die Zellen in den Eimer'schen Organen im Tastkegel in einander stecken. Dabei wäre der Grund der Finger der Sitz des großen Kernes, hier auch der größte Durchmesser der ganzen Zelle, während die Finger selbst die schmal ausgezogenen Fortsätze darstellen und so gegenseitig in einander greifen. Dieser Zellenaufbau ist bis zur dritten oder vierten obersten Epithellage in gleicher Anordnung zu verfolgen; von hier an deutet die nur stückweise noch erfolgte Imprägnirung den Beginn des Verhornungsprocesses an.

Recht deutlich ist auch die geschilderte Anordnung der Epithelzellen auf Querschnitten der Eimer'schen Organe zu erkennen. Legt man einen solchen in der Nähe der Basis des unteren Kegels durch, so sieht man zwei gleichgroße Zellen den ganzen Innenraum ausfüllen (Fig. 4). Gegen die Mitte stoßen sie mit ihren Wänden hart an einander und lassen, wenn ein Centralachsencylinder vorhanden, denselben im Centrum des kreisrunden, quergeschnittenen Tastkegels, wenn zwei oder drei solcher vorhanden, diese in ihrem mehr excentrischen Verlaufe hindurchtreten. Die Berührungslinie beider Zellen bildet meist eine Gerade, und die Kerne wiederum nehmen je den Mittelpunkt der Hälften ein. Vergleicht man nun einen Querschnitt aus dem Tastkegel damit, so bemerkt man zwei ungleiche Hälften, indem ein schmälerer Theil der einen an einen breiteren der anderen Hälfte stößt und umgekehrt. Dazu liegt der Centralachsencylinder, selbst wenn nur einer vorhanden ist, nicht ganz in der Mitte des drehrunden, quergeschnittenen Tastkegels, sondern nimmt, wie das Eimer auch erwähnt hat, zuweilen eine mehr excentrische Stellung ein, wodurch der eine oder andere Kern dem Centralachsencylinder, auf dessen Verlauf ich später eingehend zu sprechen kommen werde, näher gerückt ist.

An den Kernen der Zellen des Tastkegels fiel mir eine eigenartige Gestaltung auf (Fig. 4 und 5), und es war desshalb nöthig, an bestkonservirtem Material mit den erprobtesten Kernfärbemitteln diesen Befund zu bestätigen. Ich benutzte dazu Hämalaun und die Eisen-Hämatoxylinfärbung nach Heidenhain.

Die mit diesen Methoden erzielten Bilder stimmten alle in der Gestaltung der Kerne überein. Diese Kerne haben ihre runde Form ganz verloren; sie sind langgestreckt und zeigen gegen die Außenfläche mehrfache deutliche Einbuchtungen; gegen die Innenseite ist meist nur eine ausgesprochene Einbuchtung zu erkennen. Ein Kern ist gewöhnlich deutlicher als der gegenüberliegende Zellkern am

gleichen Querschnitt eingebuchtet. Auf diese Einbuchtungen der Kerne einerseits und das merkwürdige Verhalten des Centralachsencylinders andererseits werde ich später noch zurückkommen.

Ich versuche jetzt, den Zusammenhang der im Tastkegel vorhandenen Epithelzellen mit dem außerhalb davon gelegenen Gewebe zu schildern. Bei Durchmusterung von Schnitten sehr geringer Größe schon bemerkt man die auf einen Schnitt treffenden 25 bis 30 charakteristischen sanduhrförmigen Gebilde auch bei schwacher Vergrößerung sehr deutlich; ohne Darstellung der Nerven sind sie schon wohl zu erkennen. Vor Allem fällt die durchwegs intensivere Färbung der Organe auf; außerdem ist ein festeres Gefüge der Zellen unverkennbar. Von den Seiten werden die Gebilde nun, so weit sie in dem pufferförmigen Fortsatz stecken und dem unteren Kegel angehören, von mehrfach über einander geschichteten, hohen, mit schmalen, sehr langen, ovalen Kernen versehenen, dem Rete Malpighii angehörigen Stiftzellen umgeben (Fig. 1); darauf folgen vieleckige, große Stachel- oder Riffzellen des Rete Malpighii mit deutlichen, runden Kernen, und ungefähr von der Basis des eigentlichen Tastkegels ab werden diese von mehr oder weniger abgeplatteten, mit ihren ausgezogenen Enden in einander greifenden, kernhaltigen Epithelzellen umhüllt. Diese Epithelzellen werden nach oben zu allmählich flacher, aber desto breiter und besitzen, ihrem vergrößerten Breitendurchmesser entsprechend, wieder einen länglich-runden Kern, bis sie in der Hornschicht ganz abgeplattet und kernlos geworden sind.

2) Nerven im sanduhrförmigen Gebilde. Den wahren Werth erlangen nun diese in ihrem Zellenaufbau eben beschriebenen Gebilde durch die Nerven, die in ihnen verlaufen und enden.

Zum Nachweis des Nervenverlaufs bediente ich mich neben der Ranvier-schen Goldmethode auch der Färbung mit Methylenblau: es wurden 1—1½ cm große Stücke auf zwei Stunden bis zu drei Tagen in eine ½% ige Lösung von Methylenblau in physiologischer Kochsalzlösung gebracht, dann mit Bethe-scher Flüssigkeit im Eisschrank fixirt und nach Bethe's Vorschrift bis zur Paraffineinbettung weiter behandelt.

Ich beginne nun mit der Betrachtung der in der Achse der Eimer'schen Organe verlaufenden Achsencylinder, der sogenannten Centralachsencylinder. Eimer hat das gewöhnliche Vorhandensein von zwei bis drei in der Mitte der Tastkegel verlaufenden Achsencylindern festgestellt. Auf fast allen Querschnitten konnte ich — wie Mojsisovicz und Ranvier — diese zwei bis drei Achsencylinder

sehen; in den seltensten Fällen war nur ein Centralachsencylinder vorhanden. Wie erklärt sich nun die von Eimer berührte, oft sichtbare excentrische Lage dieser Centralachsencylinder? Wir betrachten vorerst, zusammengehalten mit Querschnitten, seinen Verlauf an Längsschnitten. An genügend feinen, genau senkrecht zur Oberfläche geführten Schnitten trifft man stets einen Achsencylinder, da nicht alle drei in eine Ebene fallen. Ein Centralachsencylinder liegt aber gewöhnlich in seinem ganzen Verlaufe fast nur in einer Ebene, und eine glücklich getroffene Schnittrichtung lässt denselben von seinem Anfang an im sanduhrförmigen Gebilde bis zu seinem Ende in gleicher Deutlichkeit erkennen. Im Vergleiche mit anderen, ebenfalls im Eimer'schen Organe verlaufenden Achsencylindern erscheinen, was Mojsisovicz auch beobachtet hat, diese centralen im Bereiche des unteren Tastkegels etwas dicker. Es hat dies lange Zeit die Vermuthung in mir wach erhalten, es könnten dieselben zum Unterschied von den übrigen, nackten Achsencylindern etwa mit einer Markscheide umgeben sein. Specielle Untersuchungen darüber und Prüfungen mit entsprechenden Färbemethoden ließen aber bald erkennen, dass man es auch hier nur mit nackten, wenn auch dickeren Achsencylindern zu thun hat. Ein solcher steigt nun vom Grunde des Eimer'schen Organs aus zwischen den ihm anliegenden Zellen in ziemlich gestreckter Richtung hindurch, wobei er regelmäßig auf der Höhe je einer Epithelzelle bald einerseits, bald beiderseits eine in das Protoplasma der Zelle eingesenkte Erhebung zeigt. Den Beweis dafür, dass die Erhebungen innerhalb der Zelle gelegen sind, werde ich weiter unten erbringen. So ist der Verlauf im Bereiche des unteren Kegels. Nach aufwärts nun, woselbst, wie früher erwähnt, der Übergang von den Anfangs gleichmäßigen, runden, einander gegenüberliegenden zu den nach und nach mehr und mehr abgeplatteten, breitgedrückteren, Anfangs theilweise, später ganz über einander liegenden Zellen stattfindet, zeigt der Centralachsencylinder in strenger Anordnung zur Lage der von rechts oder links hereinragenden Zelle je auf der Höhe einer solchen eine im Vergleich zum unteren Kegel viel deutlichere, knopfförmige, in die Epithelzelle vollkommen eingesenkte Erhebung. Diese wunderbare Gestaltung wird nun ganz eigenthümlich an Schnitten, in denen, wie Ranvier dies schon schildert, der Achsencylinder zickzackförmig verläuft und die knöpfchenförmigen Erhebungen wie abgeschnürt vom eigentlichen Achsencylinder mit diesem durch ein feinstes Fädchen erst verbunden sind. Es giebt hierbei die Lage der Kerne in

den Zellen die Richtungslinie für den Achsencylinder an. Dadurch, dass der Centralachsencylinder den Kernen zustrebt, diese aber schräg einander gegenüber liegen, wie ich durch den Vergleich der Lage der Zellen mit in einander geschobenen Fingern und ihrer Kerne am Grunde der Finger klar zu machen versuchte, kommt dieser zickzackförmige Verlauf zu Stande. An den Winkeln sitzen hier im unteren Theile des Tastkegels die knöpfchenförmigen Erhebungen dicht auf; allmählich werden diese aber von dem eigentlichen Achsencylinder mehr und mehr abgeschnürt, und in den oberen Partien des Tastkegels sieht man die Knöpfchen durch feinste Fädchen mit dem eigentlichen Centralachsencylinder verbunden.

Die Erscheinung, dass die Knöpfchen an besonderen Stielen aufsitzen, die gegen die Oberfläche zu immer deutlicher hervortreten, führte mich zu der Ansicht, dass man es überhaupt in den Erhebungen nicht mit Anschwellungen des betreffenden Achsencylinders selbst zu thun hat, wie dies bisher allseits angenommen wurde, sondern mit besonderen, für sich bestehenden knopfförmigen Endverzweigungen, und zwar in der Weise, dass diese unterhalb des eigentlichen Tastkegels dem Achsencylinder einfach dicht anliegen, im oberen, dem Bereich des Tastkegels angehörigen Theil durch feine Nervenfäden mit diesem verbunden sind. Es ist dies sehr wahrscheinlich, indem die als Varikositäten bezeichneten Anschwellungen nackter Achsencylinder nirgends so halbseitig am Nervenfaden auftretend gesehen wurden, sich vielmehr als kugelige Verdickungen der Nervenfäden darstellen. Wie früher von Anderen, so wurden in neuester Zeit diese Varikositäten von Scymonovicz als postmortale Änderungen bezeichnet, denn im Augenblicke, in welchem die Färbung entsteht — genannter Forscher beobachtete die Färbung der Nervenfäden mit Methylenblau an Schnitten durch frisches Gewebe — lassen sie sich nicht beobachten und treten erst mit der Zeit auf. Der etwaigen Vermuthung einer hier gleichfalls bestehenden postmortalen Erscheinung steht die Thatsache gegenüber, dass die Erhebungen am Achsencylinder eine regelmäßige Anordnung und so eine gewisse Beziehung zu den Epithelzellen nicht verkennen lassen. Die Knöpfchen, die dem Achsencylinder entweder direkt anliegen oder mit diesem durch ein feines Fädchen verbunden sind, liegen stets auf der Seite vom Achsencylinder, auf welcher der Kern der die ganze Breite des Tastkegels einnehmenden Zelle liegt. Da dieser abwechselnd bald links, bald rechts vom Centralcylinder seine Lage in der Zelle hat, so ist auch eine alternirende Anordnung

der Knöpfchen am Achsencylinder wahrzunehmen. Daraus lässt sich wohl mit aller Deutlichkeit ersehen, dass die Knöpfchen selbst dort, wo sie nicht an besonderen Stielen aufsitzen und nur mit einer Seite dem Achsencylinder dicht anliegen, nicht einfache Verdickungen des Achsencylinders sind, sondern als Abzweigungen vom Achsencylinder Innervationsorgane für eine Epithelzelle darstellen, wobei das Fädchen, wenn es vorhanden ist, als Verbindungsglied zwischen Achsencylinder und Knöpfchen fungirt. Damit lässt sich ohne Weiteres auch die Einbuchtung des Zellkernes erklären, die, abgesehen vorerst von derjenigen an der Außenseite, an der inneren, dem Centralachsencylinder zugewendeten Seite des Kernes vorhanden ist, wie ich oben dargelegt habe. Gegen diese Einbuchtung vorgerückt konnte ich nämlich das Knöpfchen in der Epithelzelle sehen (Fig. 4), womit ein Theil des Beweises erbracht ist, dass das Knöpfchen eine intracelluläre Lage hat.

Ich will nun im Anschluss hieran den Verlauf der übrigen in das sanduhrförmige Gebilde eintretenden Nerven einer näheren Betrachtung unterziehen. Ein Querschnitt durch dasselbe zeigt, wie Eimer zuerst festgestellt hat, dass etwa 19 Achsencylinder, auf dem Querschnitt kreisförmig angeordnet, in ihm verlaufen. Diese bezeichne ich im Gegensatz zu den centralen als Randachsencylinder, weil sie an den äußeren Rändern des Tastkegels verlaufen und so gewissermaßen die Epithelzellen des Tastkegels von dem übrigen Epithel abgrenzen. Je nachdem man an Längsschnitten mit dem Mikroskop oberflächlicher oder tiefer einstellt, treten die Randachsencylinder der entsprechenden Ebenen deutlich hervor; die Schilderung des Verlaufes eines solchen passt für alle, und ich benutze zu meiner Beschreibung zwei Randachsencylinder, die auf dem Längsschnitt mit einem Centralachsencylinder in eine Ebene fallen (Fig. 1 *ra*). In ihrem Verlaufe zeigen sie nicht viele Verschiedenheiten gegenüber den Centralachsencylindern. Sie sind nur dünner, auch im unteren Theil des Tastkegels, wo sonst jene viel dicker erscheinen als oben; außerdem nehmen sie durchwegs eine gerade Richtung nach oben. Hart am Rande der Epithelzellen des Tastkegels emporsteigend, lassen sie nun eben so, wie die Centralachsencylinder allmählich stärker und deutlicher werdende Erhebungen wahrnehmen, die im eigentlichen Tastkegel sich als wirkliche Knöpfchen, entweder dicht dem Nervenfaden anliegend, oder wiederum durch feinste Fädchen mit diesem verbunden, erkennen lassen. Abweichend vom Centralachsencylinder liegen diese Knöpfchen nicht auf beiden Seiten des

Nervenfadens, sondern nur nach innen, auf der der Epithelzelle des Tastkegels zugewendeten Seite und sind wie jene in den Körper der in gleicher Höhe mit ihnen liegenden Epithelzelle eingesenkt. Aus der bestimmt gerichteten Anordnung der Knöpfchen ist auch hier zu ersehen, dass die Knöpfchen keineswegs einfache Anschwellungen der Achsencylinder vorstellen. In eine Epithelzelle sind nun neun bis zehn solcher Endknöpfchen eingesenkt, und es werden so die in einer Zelle hervorgerufenen Eindrücke durch eben so viele Nervenendigungen weiter befördert. Die mehrfachen Einbuchtungen der Kerne der Epithelzellen an ihrer Außenseite entsprechen nun gleichfalls den gegen sie vorgerückten Endknöpfchen (Fig. 4).

Eine eigenartige Erscheinung brachte die Färbung mit Hämalaun hervor. Während die Zellen des Tastkegels mit deutlicher Markirung ihrer Grenzen violette Färbung erhielten und die Kerne darin sich scharf durch dunklere Färbung abhoben, blieben die Nervenknöpfchen völlig farblos, so dass sie im Querschnitte des Tastkegels als weiße Pünktchen ersichtlich waren. Fig. 5 ist nach einem solchen Präparate gezeichnet. Auch auf Längsschnitten erkannte man die Nerven als weiße Linien in dem sonst violett gefärbten übrigen Gewebe.

Besondere Beachtung verdienen nun noch die Nerven, die in dem zwischen zwei sanduhrförmigen Gebilden liegenden Epithel verlaufen. In geringerer Weise wird hier das Epithel mit Nerven von der Cutis aus versorgt, ein Beweis dafür, dass die sanduhrförmigen Gebilde zu ganz specifischen Tastorganen umgebildet sind. Außerdem stehen die im Zwischenepithel verlaufenden Nerven nicht in der strengen Anordnung zu einander, wie sie die Achsencylinder im Eimer'schen Organ aufweisen. Als marklose Fasern treten sie gleichfalls aus der Cutis in die Epidermis ein, verlaufen aber dort nicht in der mehr oder weniger geraden Richtung, wie die Achsencylinder im Tastkegel, sondern gehen vorerst im Epithel meist eine nochmalige Verästelung ein, treten alsdann mit ihren Verzweigungen aus einander und erhalten, während sie gegen die Oberfläche hinstreben, die gleichen Endknöpfchen, wie sie von den Achsencylindern des Tastkegels her bekannt sind. Einfache, dicht den Nervenfädchen anliegende Knöpfchen kommen auch hier vor neben solchen, die durch letzte, feinste Fädchen mit den Endästchen des ursprünglichen Nervenfadens in Verbindung stehen. Es ist also im Allgemeinen dieselbe Endigungsweise vorhanden, wie ich sie von den im Tastkegel verlaufenden Achsencylindern gegeben habe. Auch in diesen

Knöpfchen erkenne ich, um meine Ansicht kurz zu wiederholen, nicht dem eigentlichen Nervenaste zukommende, einfache Verdickungen oder Anschwellungen, sondern selbständige Innervationsapparate anliegender Epithelzellen. Die Lage der Knöpfchen ist auch hier, wie dies an Querschnitten am besten zu erkennen ist, im Protoplasma der Zellen gegeben.

Wenn auch Eimer die Knöpfchen an den Nerven für Anschwellungen des Nervenfadens gehalten hat, so bin ich doch, was die Lage derselben zu den Zellen anbelangt, wie er zu dem Schlusse gekommen, dass die Knöpfchen innerhalb einer Zelle gelegen sind.

Abweichend davon vertritt nämlich Mojsisovicz (20) die Annahme, dass nur eine intercelluläre Endigungsweise der Epithelnerven stattfinde, wenngleich die knöpfchenartigen Anschwellungen häufig der Lage nach den Nucleolis entsprechen und je nach der Schnittrichtung mehr oder weniger den Epithelzellen angeheftet erscheinen. Zu gleichem Ergebnis gelangten auch Retzius (24) und van Gehuchten (11), die beide im Schweinsrüssel die intercelluläre Endigung der Nervenfasern haben feststellen können. Ranvier (21), der eingehende Untersuchungen über Nervenendigungen in der Epidermis gemacht hat, spricht sich über die Endigungsweise, bezw. die Lage der Endknöpfchen in oder zwischen den Zellen nicht direkt aus; doch ist er zu der festen Überzeugung gekommen, dass die Endknöpfchen, je mehr sie sich der Oberfläche nähern, mit den verhornten Epidermiszellen abgestoßen werden. Ob die Endknöpfchen nun mit den Zellen, weil sie in diese eingesenkt sind, oder unabhängig von diesen nur eben so wie sie zeitweisem Abstoßungsprocess anheimfallen, ist nicht gesagt. Waldeyer (27) hatte die Endigung der Nerven im Hornhautepithel studirt und dort eine celluläre Endigung nicht feststellen können; auf Grund der tadellosen Präparate Isquierdo's aber, der am gleichen Material arbeitete, hat sich Waldeyer von der Verbindung der Nervenfäden mit dem Protoplasma der Hornhautzellen vollständig überzeugt.

Durch die Erkenntnis, dass die Nervenendknöpfchen nicht einfache Verdickungen oder Anschwellungen der Achsencylinder darstellen, sondern für sich bestehende, mit dem eigentlichen Achsencylinder meist erst durch ein weiteres Fädchen in Verbindung tretende Gebilde sind, ist ihre physiologische Bedeutung in erster Linie Gegenstand viel höheren Interesses geworden, da man sich doch sagen muss, dass solche Einrichtungen ganz besonderen Zwecken dienen müssen. Verfolgt man einen einzelnen Achsencylinder, und beobachtet man, wie viele solcher Endknöpfchen mit oder ohne Fädchen mit diesem in Verbindung stehen, so wird man überzeugt werden, dass in vielfältigster Weise Apparate für Zellen geschaffen sind, mittels deren die Empfindungen dieser durch die Endknöpfchen zum Achsencylinder und von dort zum Hauptnervenstamm

übertragen werden. Gleichzeitig wird es durch diese Betrachtung einleuchtend, dass die Endknöpfchen zur richtigen Aufnahme der Empfindungen ihren Sitz innerhalb der Zellen haben müssen, da sie nur auf diese Weise ihre ganze Oberfläche in den Dienst der Zelle zu Empfindungswahrnehmungen stellen können; bei Lagerung zwischen den Zellen wäre das nicht möglich, und es käme immer nur die Seite, mit der das Knöpfchen einer Zelle anliegt, hierzu zur Verwendung.

Diese aus rein physiologischen Betrachtungen gezogenen Schlüsse erhalten ihre vollste Bestätigung durch folgende Thatsachen. Wenn die Endknöpfchen mit ihren feinen Stielen zwischen den Zellen gelegen wären, so müsste man entweder auf Quer- oder auf Längsschnitten sie auf der Zellgrenze liegend finden, je nachdem sie den seitlichen, oder den äußeren bezw. inneren Wänden der Zelle anliegen würden. Stets jedoch sieht man auf Schnitten jeder Art die Endknöpfchen zwischen zwei benachbarten Zellgrenzen im Protoplasma der Zelle liegen (Fig. 1, 4, 5). Ferner weise ich nochmals darauf hin, dass den Endknöpfchen besondere Einbuchtungen der Zellkerne im Allgemeinen entsprechen, was besonders deutlich bei den Endknöpfchen der centralen Achsencylinder der Fall ist. Durch beides wird es zweifellos, dass die Endknöpfchen der Nerven in den Eimer'schen Organen der Maulwurfsschnauze intracellulär endigen. Dies Ergebnis verdient besonders betont zu werden, weil neuerdings eine intracelluläre Endigung von Nervenfasern auf Grund von Untersuchungen, die mit Golgi's Chromsilberimprägnation ausgeführt wurden, von vielen Forschern völlig abgeleugnet wird. Es giebt kaum ein besseres Objekt als die Maulwurfsschnauze mit den Eimer'schen Organen, um diese Ansichten zu widerlegen.

Mit gewissem Recht könnte man die Zellen, die so im Besitz eines Nervenendknöpfchens sind, zu den wirklichen Tastzellen rechnen. Die Zellen mit den intracellulären Endknöpfchen könnte man nach W. Krause's Vorgang als Terminalkörperchen bezeichnen, eine Eintheilung, die von Waldeyer zweckmäßiger durch eine den physiologischen und auch morphologischen Principien mehr entsprechende ersetzt wurde. Dieser Forscher unterscheidet nämlich im Gegensatz zu den Endigungen in freies Auslaufen der Nervenfäden eine Endigung in oder mit einer Zelle, wobei er bei der Endigung in einer Zelle das Nervenende im Inneren der Zelle liegend annimmt, ohne dass dasselbe mit der Zellsubstanz selbst verschmilzt, während bei der Endigung des Nerven mit einer Zelle dieser mit der Zelle derart verschmilzt, dass seine Substanz in die Zellsubstanz kontinuirlich und ohne Grenze übergeht. In letzterem Falle schlägt er die Bezeichnung »terminale Ganglienzelle« vor. In radikalerer Weise

geht, wie auch Waldeyer schreibt, Ditlevsen (5) zu Werke, indem er bei Untersuchung der Gefühlsnerven die Annahme freier Endigungen der Gefühlsnerven überhaupt für unerwiesen hält und als einzige Endigungsweise die celluläre gelten lässt.

Bei einer Anzahl von Forschern findet sich die Angabe, dass sie die Nervenendigung innerhalb der Zelle bis in das Kernkörperchen verfolgen konnten.

So ist es Lipmann (17) gelungen, die Nerven des Hornhautgewebes in den Nucleolis der Hornhautkörperchen endigen zu sehen, wenn auch der Nachweis dieses Verhaltens nicht ohne Schwierigkeit war. Die feinsten Nerven kamen, wie Lipmann schildert, nicht gerade häufig in genügender Weise zur Anschauung, und gerade in solchen Fällen waren wiederum die Corneakörperchen für die Beobachtung meist nicht günstig. Am besten konnte Lipmann die Nervenendigung in Nucleolis beobachten an den Präparaten, in denen der Nerv direkt in den Zellkörper selbst einer Hornhautzelle eindrang, während ihm die Verfolgung desselben durch einen Ausläufer hindurch bis an den Nucleolus nicht möglich war. Vor Lipmann hat Hensen (13) bereits Nervenendigungen in den Nucleolis der Epithelzellen des Schwanzes der Froschlarven festgestellt, welche Angaben jedoch von anderer Seite nicht bestätigt wurden; Kölliker und Ebertii (6), die sich mit Nachuntersuchung befassten, erhielten nur negative Ergebnisse. Trotzdem hielt Hensen seine Angaben in einer zweiten Arbeit in vollem Umfang aufrecht.

Da schon Eimer in seiner Abhandlung »Die Schnauze des Maulwurfs als Tastwerkzeug« die Ansicht äußerte, dass solche Nervenendigungen im Kernkörperchen vielleicht auch in der Maulwurfsschnauze gegeben sein könnten, so fühlte ich mich veranlasst, weitere Untersuchungen in dieser Richtung an der Maulwurfsschnauze vorzunehmen. Da hier gerade die Goldchloridmethode zur Untersuchung feinster Nervenendverzweigungen von unschätzbarem Werthe ist, so behandelte ich meine Präparate nach der erwähnten Methode auch zu diesem Zweck. Es ist mir nun wiederholt gelungen, allerfeinste Fädchen aufzufinden, die entweder in continuo, oder aus lauter feinsten Pünktchen zusammengesetzt, eine Verbindung von Endknöpfchen mit Kernkörperchen andeuteten; öfters konnte ich auch diese Fädchen wenigstens bis zum Kern hin verfolgen. Berücksichtige ich aber, dass selbst bei gewissenhaftester und genauester Durchführung der Färbungsmethode feinste Niederschläge oft nicht hintanzuhalten und dadurch Täuschungen möglich sind, ferner, dass nur in selteneren Fällen solche Verbindungsfädchen zu sehen waren, so darf ich meinen Befund in diesem Punkte nicht für einwandfrei erklären. Auch ließ die Beobachtung, dass das Verbindungsfädchen nicht in seinem ganzen Verlaufe in einer Ebene zur Darstellung kam, trotzdem das intracelluläre Nervenendknöpfchen und das Kernkörperchen in gleicher

Ebene lagen, berechtigten Zweifel zu. Die manchmal ungleich hellere Färbung des Verbindungsästchens gegenüber anderer Nervensubstanz, sowohl der Nervenfäden als der Endknöpfchen, ließ eine in tieferer Ebene verlaufende Zellgrenze vermuthen. Es dürfte also bei Berücksichtigung aller dieser Punkte zu gewagt erscheinen, zu erklären, dass ich feinste Verbindungsfädchen von intracellulären Endknöpfchen mit den Kernkörperchen gesehen hätte.

Ich komme jetzt zu den fünf bis sechs runden Körperchen, die Ranvier an der Basis der in die Cutis hineinragenden Epidermiszapfen im Epithel aufgefunden hat, über deren Bedeutung und Wesen er jedoch keine weitere Aufklärung giebt. An intensiver gefärbten Präparaten beobachtet man an der Basis des in die Cutis hineingeschobenen, pufferförmigen, epidermoidalen Fortsatzes des Eimer'schen Organs auf Längsschnitten bei tieferer Einstellung des Mikroskopes vier bis fünf durchaus schwarz gefärbte Zellen, die im Vergleiche zu den neben ihnen gelegenen schlank säulenförmigen Epithelzellen kreisrund sind und den doppelten Breitendurchmesser von letzteren besitzen (Fig. 2). Auf Querschnitten sieht man sie in der Zwei- bis Fünfzahl um den Centralachsencylinder des Eimer-schen Organs herumgelagert (Fig. 2 *tk*) und von den Randachsencylindern nach außen begrenzt.

Welches ist nun ihre Bedeutung? Nachdem ich weder mit der Hämalaun- noch mit der Heidenhain'schen bezw. Benda'schen Eisenhämatoxylinfärbung zu einem Ziele kam, griff ich auch hier wieder zur Goldimprägnirung und erreichte auch diesmal mit dieser meinen Zweck. Ließ ich nämlich nur auf kürzere Zeit Goldchloridlösung einwirken, so blieben die Zellen in ihrem Inneren ungefärbt; die Zellgrenzen waren schwach rosaroth imprägnirt, jedoch die der Basis des pufferförmigen Fortsatzes zugewendete Hälfte der Zellgrenze durchwegs dunkler als auf der entgegengesetzten Seite. Es war nun zu erforschen, wodurch in jedem Präparate der untere Rand breiter erschien und sich stets dunkler färbte. An sehr dünnen Schnitten sah ich, dass fast senkrecht aus der Tiefe der Epidermis je ein Nervenfaden auf die Zellen hinzutrat und sich dann verbreiternd wie eine Schale um die untere Hälfte dieser Zellen herumlegte. Der untere Rand bestand also aus der Zellhülle und dem becherförmig umliegenden Nerven und erschien desshalb dicker und dunkel gefärbt. Diese Innervationsweise konnte ich nun auf Längsschnitten bei allen diesen Zellen beobachten.

Hier ist also die Verbindung mit dem Nerven auf andere Weise

bewerkstelligt, als bei den übrigen Zellen des Eimer'schen Organs. Doch wird durch die verschiedenen Einrichtungen in beiden Fällen das Gleiche erreicht; hier wie dort kommt es darauf hinaus, den Nerven mit dem Plasma der Zelle auf einer möglichst großen Fläche in Berührung zu bringen: das eine Mal geschieht dies dadurch, dass eine Verdickung der Nervenfaser in die Zelle eindringt und so rings von dem Plasma umgeben wird; das andere Mal liegt das Zellplasma nur auf der einen Seite des Nervenendes; aber dieses ist dafür tellerförmig verbreitert und kommt dadurch in möglichst ausgiebige Berührung mit dem Plasma. Beide Mal ist der physiologische Zweck, durch große Oberfläche der nervösen Organe die feinsten Eindrücke von den Zellen aufnehmen zu können, unverkennbar.

Solche Zellen, die mit einem Nerven in unmittelbarer Berührung stehen, wurden zuerst von Merkel (19) aufgefunden; er glaubt, dass die Nervenfaser in das Plasma der Tastzelle übergeht; Bonnet (3) bestätigte Merkel's Angaben und will den Nerven bis in den Kern verfolgen. Dagegen erkannte Ranvier (21), dass der Nerv sich an die Zelle mit einem Meniscus anlegt; auch Bonnet fand später diesen Meniscus, lässt ihn aber zwischen Zellmembran und Zellkern, also innerhalb der Zelle liegen. Neuerdings hat Szymonovicz (25) mit der Methylenblau-Methode diese Tastzellen untersucht und äußert sich ebenfalls dahin, dass der Meniscus außerhalb der Zelle liege. Er vergleicht sehr passend das Verhältnis von Nervenfaser, Meniscus und Zelle mit Stiel, Fruchtbecher und Nuss bei einer Eichel.

Es erübrigt noch, die Vater-Pacini'schen Körperchen, die Ranvier (22) in der Maulwurfsschnauze zuerst gesehen und erwähnt hat, kurz etwas näher zu betrachten. In der Cutis, unmittelbar unterhalb jeden Tastkegels, findet man zwischen den Fasern des Nervenbündels, das seine Achsencylinder in den Tastkegel hineinsendet, meist ein, selten zwei Vater-Pacini'sche Körperchen. Das markhaltige Nervenbündel, das aus den 19 zur Versorgung des Tastkegels verwendeten Nervenfasern besteht, theilt sich in den meisten Fällen gerade unterhalb des Tastkegels in zwei Hälften, indem je eine Hälfte von links bezw. rechts um das Vater'sche Körperchen herum läuft, dasselbe so in ihre Mitte schließt und dann in den Tastkegel eintritt.

Eine solch vielfältige Innervation, wie ich sie in der Maulwurfsschnauze gesehen habe, wird man kaum in gleichen Hautgebilden bei anderen Thieren mehr finden. Eimer hat berechnet, dass die Tastfläche bei einer Ausdehnung von etwa 30 qmm mehr als 5000 Papillen besitzt, wonach sich bei den Tastkegeln allein eine Gesammtsumme von beiläufig 105 000 Nerven ergiebt, abgesehen von

denjenigen Nerven, welche außerhalb der Tastkegel noch zwischen den Papillen vorhanden sind.

Ihre Bestimmung ist wohl durchwegs auf die Übertragung der feinsten Tasteindrücke gerichtet, die dem Maulwurf auf seinen unterirdischen Wegen bei fast völligem Mangel von Sehvermögen die Ausführung seiner Höhlenbauten und die Erreichung seiner täglichen Nahrung ermöglichen.

Ähnliche Gebilde wie die Eimer'schen Organe der Maulwurfsschnauze fand Mojsisovicz (20) bei Condylura cristata und Chrysochloris inaurata, und es ist wahrscheinlich, dass sie der ganzen Familie der »Talpina« zukommen. Arnstein (1) stellt in seinem Aufsatz über »die Nerven der behaarten Haut« eine besondere Abhandlung über die Innervirung der Schnauze von Myogale moschata in Aussicht. Es ist jedoch, wie mir Herr Professor Arnstein in liebenswürdiger Weise brieflich mittheilte, nicht zum Abschluss dieser Untersuchung gekommen, da die Nervenendigungen wegen des Pigmentes, das in dem Epithel in großen Mengen angehäuft ist, nicht aufzufinden waren. Jedoch konnte er sich, wie er weiter schreibt, davon überzeugen, dass auch bei Myogale die Eimer'schen Organe sehr schön ausgebildet und hauptsächlich auf der vorderen und unteren, spärlicher auf der Rückenfläche der Schnauze vertheilt seien; an jeden Epithelzapfen sah er ein Bündel markhaltiger Nervenfasern treten, das sich vor dem Eintritt in die Epidermis in seine Fasern auflöst; die Nerven verlieren ihre Markscheide und steigen als blasse Fädchen ziemlich geradlinig im Epithel empor.

Einen Übergang zu den Eimer'chen Organen glaube ich in der Schnauze von Spitzmäusen (Crocidura leucodon) gefunden zu haben. Dieselbe, im Ganzen betrachtet, stellt die Fortsetzung und Endigung der im Vergleich zur Unterlippe bedeutend verlängerten Oberlippe dar und besteht aus zwei haarlosen, mäßig pigmentirten, mit ihrer Innenfläche zusammenstoßenden und durch den Nasenknorpel gestützten, auf der Außenseite durch eine tiefe Furche getrennten, kuppelartigen Hauttheilen, die vorn, etwas nach außen und unten je eine Öffnung für die Nasengänge besitzen. Diese kuppelartigen Erhebungen habe ich einer genaueren Untersuchung unterworfen und habe bei Betrachtung des ganzen Gebildes auf der Oberfläche ebenfalls wie bei den talpinen Formen mit Lupenver-

größerung feinste Körnelungen wahrnehmen können, die sich auf die Ausdehnung der beiden kuppelartigen Hautausstülpungen bis zum Übergang zu der mit Tasthaaren reichlich besetzten Haut erstreckten. Diesen äußerst feinen Erhebungen entsprechend konnte ich auch auf Durchschnitten in der angegebenen Ausdehnung das Vorhandensein von soliden, deutlich abgegrenzten Epithelcylindern feststellen, die auch gegen die Cutis theils schwächere, theils stärkere, doch überall scharf abgesetzte Fortsätze vorschicken. Letztere werden an ihren Rändern von hohen, aber schmalen, theilweise spindelförmigen Zellen mit eben so langgestreckten Kernen in mehrfacher Übereinanderlagerung umsäumt und sind im Übrigen von gleichmäßigen, runden bis vieleckigen Zellen mit großen Kernen ausgefüllt, während die eigentlichen Epithelcylinder am Grunde zwar noch dieselben runden bis vieleckigen Zellen besitzen, nach oben zu jedoch mehr breitere, abgeplattete und eng auf einander geschichtete Zellen mit eben so abgeplatteten Kernen führen. Dabei bilden die einzelnen Zelllagen flache Bögen, so dass die äußeren Zellen der einzelnen Epithelcylinder im Winkel zu einander zu stehen kommen, wodurch die Abgrenzung dieser recht deutlich hervortritt. Gegen das Bereich der Hornschicht zeigen sich die Kerne nur noch in ihren Umrissen, bis sie ganz verschwinden und von den Zellen nur einzelne Linien die aufgetretene Verhornung anzeigen.

Zur Untersuchung der Nervenvertheilung habe ich die Schnauze gleichfalls mit Goldchlorid nach Ranvier's Methode behandelt. Die sehr zarte Epidermis litt hier beim Liegen in der Ameisensäure während des Reduktionsprocesses einigen Schaden, indem sich das Stratum corneum von den übrigen Schichten der Epidermis theilweise ablöste. Sonst hat mir aber das Goldchlorid auch hier recht gute Dienste geleistet. Die Nerven konnte man im Bereich der Cutis als dicke, schwarzroth gefärbte, markhaltige Stränge leicht verfolgen, in der Epidermis waren sie als schwarze Fädchen von anderen Gebilden wohl zu unterscheiden; auch die Zellen wurden in rosarother Färbung mit deutlicher Erkennung ihrer Grenzen sichtbar; nur die Begrenzungen der Kerne blieben hin und wieder durch das schwarze Pigment, das sich über sie hinlagerte, verborgen.

Zuerst schicke ich nun einen Vergleich über die Art des Nerveneintrittes in die Epidermis bei Spitzmäusen mit den bei anderen von mir untersuchten Thierarten voraus. Zu meinen Untersuchungen benutzte ich weiße und graue Mäuse, Kaninchen, Meerschweinchen, Katzen, Hunde, Füchse, Igel, Fledermäuse, Schweine

und Kälber, und bei diesen allen sah ich die Nervenbündel durch die Cutispapillen in die Epidermis übertreten, während bei Spitzmäusen (Crocidura leucodon) die Art des Nerveneintrittes in die Epidermis den Verhältnissen bei der Maulwurfsschnauze gleicht. Bei letzterer haben wir gesehen, dass die Nervenbündel in die von der Epidermis in die Cutis vorgeschobenen, pufferförmigen Fortsätze eintreten; das Gleiche findet sich bei den Spitzmäusen (Fig. 6). Es werden hier eben so den, wenn auch bedeutend einfacheren, epidermoidalen Fortsätzen an ihrem der Cutis zugewendeten Ende markhaltige Nervenbündel, zum Theil von beträchtlicher Stärke, zugeführt, deren einzelne Nervenfasern als marklose Fädchen in dieselben eindringen. In welcher Art und Zahl die Nervenfäden in dieselben eintreten, ist leider wegen des am Grunde meist reichlicher angehäuften Pigmentes nicht besonders deutlich zu erkennen. Meist sieht man die Nerven in die mit langgestreckten, spindelförmigen Stiftzellen besetzten Ränder der Epidermisfortsätze eintreten und zwischen den Zellen alsdann in die Höhe steigen. Bevor ein Nervenbündel in die Epidermis eindringt, sieht man dasselbe zuweilen noch unterhalb des Fortsatzes in zwei Hälften sich theilen, von denen je eine von der linken bezw. rechten unteren Seite des Fortsatzes in denselben eindringt; zwischen beiden Zügen findet man unterhalb des Fortsatzes ähnlich wie beim Maulwurf ein Vater-Pacini'sches Körperchen eingeschlossen liegen (Fig. 6 *pk*).

Am Grunde der Fortsätze, aber schon innerhalb derselben, sieht man auch, wie in den pufferförmigen Fortsätzen der Maulwurfsschnauze zwei, selten mehr große, runde, meist durch Goldbehandlung sich intensiv schwarz färbende Zellen (Fig. 7 *tk*). Bei weniger intensiv gefärbten Präparaten kann man leicht erkennen, dass man es, analog den Zellen in der Maulwurfsschnauze, hier gleichfalls mit Zellen zu thun hat, an die je ein Nervenfaden herantritt und sich in der Art einer Schale von der unteren Seite um die Zelle herumlegt. Eine strenge Anordnung der marklosen Nervenstämmchen zu einander, sowie eine solche ihres Verlaufes innerhalb der Fortsätze und der eigentlichen Epithelcylinder schien mir eben so wenig zu bestehen, als eine bestimmte Zahl der jeweilig vorhandenen Nervenstämmchen; jedoch konnte ich feststellen, dass sie ebenfalls als nackte Achsencylinder im Epithel ihren Verlauf haben und dabei, eine ziemlich gestreckte Richtung einhaltend, selten eine Theilung in mehrere Nervenfädchen eingehen. Es treten vielmehr eben so, wie ich es in der Maulwurfsschnauze habe feststellen können, von den

nackten Achsencylindern in ziemlicher Regelmäßigkeit bald links, bald rechts feinste Fädchen ab, die unendlich kurz sind und an ihren Enden je ein Knöpfchen tragen. Diese Knöpfchen konnte ich auch in der Schnauze dieser Thiere in eine der jeweilig anliegenden Epithelzellen zwischen Zellgrenze und Kern im Protoplasma eingesenkt finden. Mitunter konnte man das Fädchen auch gar nicht wahrnehmen; es war dann das Knöpfchen mit einer Seite dem Nervenstämmchen dicht angelegt, aber gleichwohl in eine Zelle eingesenkt. Wo die letztere Erscheinung bemerkbar war, dürfte vielleicht das Endfädchen mit dem Knöpfchen in der Richtung gegen das Auge des Beschauers abgetreten sein, so dass das Endfädchen verdeckt blieb und das Knöpfchen dem Nervenfaden direkt aufzusitzen schien. Ich konnte mich also auch in der Schnauze von Spitzmäusen mit Sicherheit davon überzeugen, dass die Knöpfchen nicht Anschwellungen des Nervenfadens, sondern für sich bestehende Gebilde sind, die mit dem Nervenstämmchen noch durch ein allerfeinstes Fädchen in den meisten Fällen in Verbindung treten und nicht zwischen zwei Zellen, sondern innerhalb einer Zelle liegen, wodurch sie befähigt werden, die von der Zelle aufgenommenen Eindrücke durch die Verbindungsfädchen zu den Hauptnervenfäden fortzuleiten. Diese Verzweigung konnte ich nur bis zur vierten oder fünften obersten Zellenlage der Epithelzapfen verfolgen. Hin und wieder war es mir auch möglich, ein mit seinem Stielchen vom Faden losgestoßenes Knöpfchen in den bereits der Verhornung anheimgefallenen Zellen der Epidermis zu erblicken.

Stelle ich zum Schlusse die Ergebnisse meiner Untersuchungen zusammen, so ergiebt sich Folgendes:

Die Eimer'schen Organe in der Maulwurfsschnauze sind solide, epitheliale Gebilde, die sanduhrförmige oder cylindrische Gestalt besitzen. Sie zeigen vom Grunde der pufferförmigen Fortsätze bis zur Oberfläche zelligen Aufbau, wobei die Zellen eine streng regelmäßige Anordnung nicht verkennen lassen. Zu jedem Fortsatz tritt ein markhaltiges Nervenbündel, das sich unmittelbar vor dem Eintritt in das Eimer'sche Organ in seine einzelnen Nervenfasern auflöst. Diese steigen als marklose Achsencylinder theils am Rande der Zellen als Randachsencylinder, theils zwischen zwei Zellen bezw. über die Zellen hinweg als sogenannte Centralachsencylinder bis zur dritten oder vierten obersten Zellenschicht empor. Die Knöpfchen, die auf der Höhe je einer Zellenlage an den Achsencylindern sich

zeigen, sitzen feinsten Fädchen auf, die von den Achsencylindern sich abzweigen, und sind im Protoplasma der jeweilig anliegenden Epithelzelle eingesenkt. Letztere werden dadurch zu besonderen Tastzellen umgebildet.

Am Grunde der Eimer'schen Organe findet eine Differenzirung epithelialer Zellen zu bestimmten Tastzellen in wechselnder Anzahl statt, und zwar dadurch, dass zu den Zellen je eine Nervenfaser herantritt und durch schalenartige Umkleidung der unteren Hälfte derselben einen Tastmeniscus bildet.

Bemerkenswerth für die Eimer'schen Organe bleibt auch, dass man durchwegs unmittelbar unterhalb der pufferförmigen Fortsätze ein bis zwei Vater-Pacini'sche Körperchen von dem in zwei Hälften getrennten Nervenbündel eingeschlossen findet.

In dem Epithelgewebe zwischen zwei Eimer'schen Organen verlaufen in unregelmäßiger Anzahl marklose Achsencylinder, von denen auch seitlich Fädchen abzweigen und deren Endknöpfchen ebenfalls intracelluläre Lage aufweisen.

Einen Übergang zu den Eimer'schen Organen glaube ich in den Schnauzen von Spitzmäusen gefunden zu haben, da auch das Epithel hier deutlich abgesetzte Cylinder erkennen lässt, in denen die Zellen eine bestimmte Anordnung zeigen und die Nerven nach ihrem Eintritt durch die gegen die Cutis vorgeschobenen Epidermisfortsätze in diesen als nackte Achsencylinder verlaufen, wobei ebenfalls seitlich feinste Fädchen abzweigen, die ihr Ende mit einem Knöpfchen innerhalb einer anliegenden Zelle finden. Außerdem sind auch hier wie in der Maulwurfsschnauze am Grunde der Fortsätze epitheliale Zellen durch das Herantreten eines Nervenfadens und die Bildung eines Tastmeniscus zu Tastzellen umgewandelt. Endlich sind noch unterhalb der epidermoidalen Fortsätze die Vater-Pacini'schen Körperchen in der Ein-, selten Zweizahl vertreten.

Tübingen, im Februar 1897.

Litteraturverzeichnis.

1. Arnstein, Die Nerven der behaarten Haut. Sitzungsberichte der kaiserlichen Akademie. Bd. LXXIV. III. Abth. 1876.
2. Bethe, Angabe über ein neues Verfahren der Methylenblaureaktion. Archiv für mikr. Anatomie. Bd. XLV.
3. Bonnet, Über die Merkel'schen Tastzellen in der Haut. Ärztl. Intelligenzblatt. München 1885.
4. Cohnheim, Über die Endigung der sensiblen Nerven in der Hornhaut. Virchow's Archiv für pathol. Anatomie. Bd. XXXVIII.
5. Ditlevsen, Jahresbericht über die Leistungen der Medicin. 1876. Citirt von Waldeyer.
6. Eberth, Über Nervenendigungen in der Haut. Sitzungsber. Naturforschende Gesellsch. Halle a/S. 1892.
7. Ehrlich, Über die Methylenblaureaktion der lebenden Nervensubstanz. Deutsche medicin. Wochenschrift Nr. 4. 1886.
8. Eimer, Die Schnauze des Maulwurfs als Tastwerkzeug. Archiv für mikr. Anatomie. Bd. VII.
9. Derselbe, Über die Nervenendigung in der Haut der Kuhzitze. Archiv für mikr. Anatomie. Bd. VIII. 1871.
10. Flemming, Beiträge zur Kenntnis der Zelle und ihrer Lebenserscheinungen.
11. van Gehuchten, Les terminaisons nerveuses libres intraépidermiques. Verhandlungen der anatom. Gesellsch. 6. Versamml. in Wien 1892.
12. Heidenhain, Über Kern und Protoplasma. Festschrift für Kölliker. 1892.
13. Hensen, Über die Endigungen der Nerven im Schwanze der Froschlarven. Archiv für mikr. Anatomie. Bd. IV.
14. Hoggan, Neue Formen von Nervenendigungen in der Haut von Säugethieren. Archiv für mikr. Anatomie. Bd. XXIII.
15. Jobert, Contribution à l'étude du système nerveux sensitif. Journ. de l'anat. et de physiolog. Paris 1870—1871.
16. Joseph, Über Zellen und Nerven der kompakten Knochensubstanz. Archiv für mikr. Anatomie. Bd. VI.
17. Lipmann, Über die Endigungen der Nerven im eigentlichen Gewebe und hinteren Epithel der Hornhaut des Frosches. Virchow's Archiv für path. Anatomie.
18. Merkel, Über die Endigung der sensiblen Nerven in der Haut von Wirbelthieren. Rostock 1880.
19. Derselbe, Tastzellen und Tastkörperchen bei den Hausthieren und bei den Menschen. Archiv für mikr. Anatomie. Bd. XI. 1876.
20. v. Mojsisovicz, Über die Nervenendigung in der Epidermis der Säuger. II. Sitzungsberichte der kaiserl. Akad. der Wiss. zu Wien. Math.-naturw. Klasse. Bd. LXXIII. 1876.
21. Ranvier, Nouvelles recherches sur les organes du tact. Comptes rendus. XCI. 1880.
22. Derselbe, On the Terminations of Nerves in the Epidermis. Quart. Journ. of Microsc. Science. N. S. XX. 1880.
23. Retzius, Einige Beiträge zur Kenntnis der intraepithelialen Endigungsweise der Nervenfasern. Biolog. Untersuchungen. N. F. Bd. VI. 1894.

24. Retzius, Über die sensiblen Nervenendigungen in den Epithelien bei den Wirbelthieren. Biolog. Untersuchungen. N. F. Bd. VI. 1894.
25. Scymonovicz, Beiträge zur Kenntnis der Nervenendigungen in den Hautgebilden. Archiv für mikr. Anat. und Entwicklungsgesch. Bd. XLV, 4. Heft.
26. Schwalbe, Lehrbuch der Anatomie der Sinnesorgane. Erlangen 1887.
27. Waldeyer, Über die Endigungsweise der sensiblen Nerven. (Nach Untersuchungen von Dr. Izquierdo.) Archiv für mikr. Anatomie. Bd. XVII.

Erklärung der Abbildungen.

Abkürzungen:

ca, centraler Achsencylinder;
ek, Endknöpfchen eines Nervenästchens;
pk, Vater-Pacini'sche Körperchen;
ra, Randachsencylinder;
tk, Tastkörperchen.

Tafel I.

Fig. 1. Eimer'sches Organ aus der Maulwurfsschnauze im Längsschnitt. Vergr. 450fach.

Fig. 2. Querschnitt durch den pufferförmigen Fortsatz des Eimer'schen Organs, mit Tastzellen; die schwarzen Punkte sind Nervenquerschnitte. Vergr. 560fach.

Fig. 3. Tastzellen im Grunde des Eimer'schen Organs aus der Maulwurfsschnauze. Vergr. 700fach.

Fig. 4. Querschnitt durch ein Eimer'sches Organ, auf halber Höhe der Epidermis. Vergr. 560fach.

Fig. 5. Querschnitt durch ein Eimer'sches Organ, mit Hämalaun gefärbt; die hier schwarz gezeichneten Nervenendknöpfchen erschienen auf dem Präparate ungefärbt. Vergr. 560fach.

Fig. 6. Nervenvertheilung in der Schnauze der Spitzmaus. Vergr. 500fach.

Fig. 7. Tastzellen im Grunde eines Epidermisfortsatzes aus der Spitzmausschnauze. Vergr. 500fach.

Die vorliegende Arbeit wurde im Zoologischen Institut der Universität Tübingen im Studienjahr 1895/96 angefertigt.

Es sei mir gestattet, dem hochverehrten Vorstande des Institutes, Herrn Professor Dr. Eimer für die gütige Überlassung des Themas, sowie für die mir jederzeit ertheilten schätzenswerthen Rathschläge an dieser Stelle bestens zu danken.

Sehr großen Dank schulde ich ferner Herrn Privatdocent Dr. Hesse und Herrn Assistent Dr. Fickert für die mir freundlichst gewährte Unterstützung.

Endlich bleibt mir die angenehme Pflicht, Herrn Professor Dr. Arnstein in Kasan für seine werthen brieflichen Mittheilungen auch an dieser Stelle meinen innigsten Dank auszusprechen.

Druck von Breitkopf & Härtel in Leipzig.

Fig. 1.

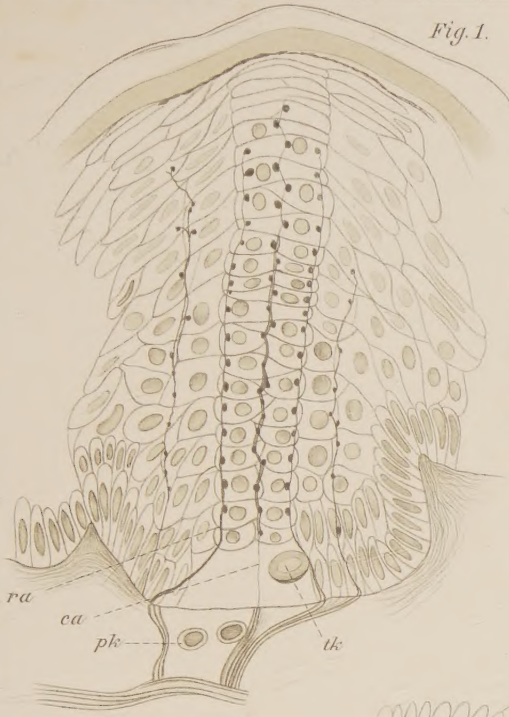

Fig. 6.

Fig. 3.

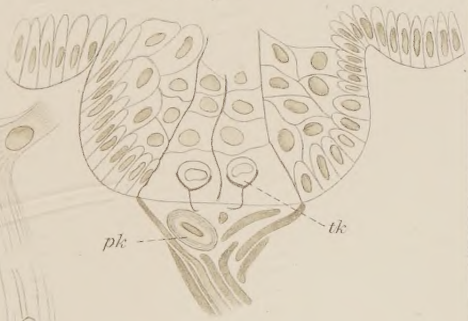

Fig. 2.

Fig. 7.

Fig. 5.

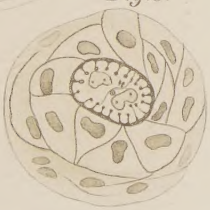

Fig. 4.

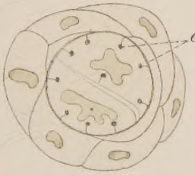

Lith. Anst. v. E. A. Funke, Leipzig.
Verlag v. Wilhelm Engelmann in Leipzig.